

Трастузумаб эмтанзин в терапии HER2-положительного рака молочной железы с метастазами в головной мозг

Л.Ю. Владимирова, И.Л. Попова, Н.А. Абрамова, М.А. Теплякова[✉], e-mail: teplyakova0308@gmail.com, Н.М. Тихановская, К.А. Новоселова, А.А. Льянова, Л.А. Рядинская, М.О. Ежова, В.С. Мягкова, Л.К. Страхова

Национальный медицинский исследовательский центр онкологии; 344037, Россия, Ростов-на-Дону, ул. 14-я линия, д. 63

Резюме

Пациенты с метастазами в головной мозг HER2-положительного рака молочной железы (PMЖ) представляют собой особую группу больных, которые трудно поддаются лечению и имеют небольшую продолжительность жизни. Возможности тотального облучения головного мозга (ТОГМ), стереотаксической радиохирургии и хирургического вмешательства у таких пациентов достаточно ограничены. Трастузумаб эмтанзин (T-DM1) показал потенциальную активность в этой подгруппе пациентов. T-DM1 представляет собой конъюгат антитела и химиопрепарата (ADC), доставляющий последний непосредственно в HER2-положительные раковые клетки, благодаря чему ограничивается повреждение здоровых тканей. К настоящему времени эффективность трастузумаба эмтанзина была продемонстрирована в нескольких рандомизированных исследованиях в качестве терапии второй и последующих линий лечения распространенного рака молочной железы при достаточно благоприятном профиле токсичности препарата. В данной работе приведено описание клинического случая пациентки с люминальным В, HER-2-позитивным раком молочной железы, которой после трастузумаб-/пертузумаб-содержащей терапии во второй линии лечения по поводу прогрессирования заболевания с метастатическим поражением головного мозга проведена стереотаксическая радиохирургия и лечение препаратом трастузумаб эмтанзин. Достигнута частичная регрессия метастазов с длительным сохранением эффекта на фоне продолжающегося лечения трастузумабом эмтанзином в течение 24 мес. Отмечается удовлетворительная переносимость терапии: среди основных побочных эффектов – тромбоцитопения 2-й ст. Пациентка сохраняет полученный результат в течение 2 лет и продолжает лечение. Проведено обсуждение результатов реальной клинической практики и сравнение полученных данных с известными исследованиями.

Ключевые слова: трастузумаб эмтанзин, T-DM1, метастатический HER2-позитивный рак, молочная железа, метастазы, головной мозг

Для цитирования: Владимирова Л.Ю., Попова И.Л., Абрамова Н.А., Теплякова М.А., Тихановская Н.М., Новоселова К.А., Льянова А.А., Рядинская Л.А., Ежова М.О., Мягкова В.С., Страхова Л.К. Трастузумаб эмтанзин в терапии HER2-положительного рака молочной железы с метастазами в головной мозг (клиническое наблюдение). *Медицинский совет.* 2020;(20):174–180. doi: 10.21518/2079-701X-2020-20-174-180.

Конфликт интересов: авторы заявляют об отсутствии конфликта интересов.

Trastuzumab emtansine of the treatment of HER2-positive breast cancer with brain metastases

Lubov Yu. Vladimirova, Irina L. Popova, Natalia A. Abramova, Maria A. Teplyakova[✉], e-mail: teplyakova0308@gmail.com, Natalya M. Tikhonovskaya, Kristina A. Novoselova, Aza A. Lyanova, Ludmila A. Ryadinskaya, Maria O. Ezhova, Valeria S. Myagkova, Larisa K. Strakhova

National Medical Research Centre for Oncology; 63, 14 Liniya St., Rostov-on-Don, 344037, Russia

Abstract

Patients with brain metastases of HER2-positive breast cancer (BC) is a special group of patients who are difficult to treat and have a short life expectancy. The possibilities of whole brain radiotherapy, stereotactic radiosurgery and surgery in such patients are rather limited. Trastuzumab emtansine (T-DM1) showed potential activity in this subset of patients. T-DM1 is an antibody-chemical conjugate (ADC) that delivers directly to HER2-positive cancer cells, thereby limiting damage to healthy tissue. At this point, the efficacy of trastuzumab emtansine has been demonstrated in several randomized trials as a second and subsequent lines of therapy for advanced breast cancer with a favorable toxicity profile of the drug. This article describes a clinical case of a patient with luminal B HER-2 positive breast cancer who, underwent stereotactic radiosurgery and was treated with trastuzumab emtansine as a the second line of treatment for disease progression with metastatic brain lesions after trastuzumab/pertuzumab-containing therapy. Partial regression of metastases with long-term duration of the effect was achieved treatment with trastuzumab emtansine has been being continued for 24 months. Tolerability of therapy was good: thrombocytopenia 2 degree was the main among side effects. The effect has been persisted for 2 years and the patient continues the treatment. Discussion of the results of real clinical practice with well-known studies was carried out.

Keywords: trastuzumab emtansine, T-DM1, metastatic HER2-positive, breast cancer, metastases, brain

For citation: Vladimirova L.Yu., Popova I.L., Abramova N.A., Teplyakova M.A., Tikhonovskaya N.M., Novoselova K.A., Lyanova A.A., Ryadinskaya L.A., Ezhova M.O., Myagkova V.S., Strakhova L.K. Trastuzumab emtansine of the treatment of HER2-positive breast cancer with brain metastases (case report). *Meditsinskiy sovet = Medical Council.* 2020;(20):174–180. (In Russ.) doi: 10.21518/2079-701X-2020-20-174-180.

Conflict of interest: the authors declare no conflict of interest.

ВВЕДЕНИЕ

Злокачественные опухоли молочной железы являются ведущей онкологической патологией у женского населения, метастазы в головной мозг выявляются у 10–20% пациенток. Продолжительность жизни этих больных составляет в среднем около года [1, 2]. Симптоматические метастазы в головной мозг (МГМ) встречаются у 8–10% онкологических больных. Считают, что со временем частота регистрации МГМ будет возрастать, поскольку общая выживаемость онкологических пациентов увеличивается в связи с совершенствованием лекарственного лечения [3–5]. Интервал от установления диагноза РМЖ до манифестации МГМ составляет в среднем 32–34 мес. [6–8]. Метастазирование в головной мозг у пациентов с РМЖ является катастрофическим событием, предсказывающим плохой прогноз; медиана выживаемости, несмотря на лечение, колеблется от 2 до 25,3 мес. [9–11].

Отмечаются различия в появлении МГМ у больных раком молочной железы в зависимости от подтипа. Так, при Her-2/neu-положительном раке молочной железы интервал от выявления первичной опухоли до прогрессирования в центральной нервной системе (ЦНС) составляет в среднем 21 мес., при Her-2/neu-отрицательном – 48 мес. [12, 13]. Средняя продолжительность жизни больных с метастатическим поражением головного мозга составляет 5–9,5 мес. Количество больных, переживших год после обнаружения метастазов в головном мозге, не превышает 40%. 5-летняя выживаемость составляет 10%, полное излечение отмечается в единичных случаях [14, 15].

Новые молекулярно-генетические и иммуногистохимические маркеры, а также их корреляция позволяют индивидуализировать тактику лечения больных [16, 17]. Сегодня определение биологического подтипа опухоли при РМЖ является обязательным для всех стадий заболевания и необходимо для оценки прогноза и выработки оптимального лечебного алгоритма [13, 18–21]. Пациенты с HER-2-положительным раком молочной железы имеют высокий риск развития метастазов в центральной нервной системе, особенно в головной мозг. С МГМ связаны неблагоприятные исходы, т. к. варианты лечения для пациентов с HER2-положительным метастатическим раком молочной железы ограничены. Накопленные данные указывают на то, что системное лечение, включающее препараты, нацеленные на HER2, может улучшить прогноз пациенток с HER2-положительным раком молочной железы с метастазами в головной мозг. По некоторым данным, выживаемость таких пациентов составляет примерно 11–30 мес. [22].

Трастузумаб эмтанзин (T-DM1) представляет собой конъюгат антитела и химиопрепарата (ADC), доставляющий последний непосредственно в HER2-положительные раковые клетки, благодаря чему ограничивается повреждение здоровых тканей [13, 23].

Механизм противоопухолевого действия T-DM1 складывается из эффектов трастузумаба и DM1 и является многоступенчатым: на I этапе трастузумаб, связываясь с HER2-рецептором, осуществляет весь спектр своего проти-

воопухолевого воздействия, а именно вызывает блокаду сигнальных путей HER2, активирующих рост опухоли, и маркирует опухолевую клетку для иммунной системы. Далее образовавшиеся комплексы поступают внутрь клетки посредством обычного эндоцитоза, где при участии внутриклеточных ферментов происходит разрушение линкера и высвобождение химиопрепарата DM1, который вызывает гибель клетки за счет нарушения полимеризации микротрубочек и останова клеточного цикла [24, 25].

Результаты лечения пациентов с метастазами рака молочной железы в мозг все еще остаются неудовлетворительными, особенно при использовании системной терапии. T-DM1 одобрен в нескольких странах в качестве единственного препарата для терапии HER2-положительного метастатического рака молочной железы после проведенного ранее лечения трастузумабом и таксанами. При прогрессировании HER2-положительного метастатического рака молочной железы после трастузумаба и таксанов было доказано преимущество нового препарата T-DM1, в т. ч. у больных с метастазами в головном мозге [26, 27].

В исследовании III фазы EMILIA T-DM1 значительно увеличивал медиану выживаемости без прогрессирования заболевания (ВБП; коэффициент риска (КР) = 0,65; $P < 0,001$; 9,6 против 6,4 мес.) и медиану общей выживаемости (ОВ; КР = 0,68; $P < 0,001$; 30,9 против 25,1 мес.). Абсолютный выигрыш в медиане общей выживаемости в подгруппе с метастазами в головной мозг достиг 13,9 мес. Выявлена меньшая частота нежелательных явлений ≥ 3 ст. по сравнению с капецитабином и лапатинибом у пациентов с предлеченным HER2-положительным местнораспространенным или метастатическим РМЖ [24].

Представленные данные крупных исследований (TH3RESA, KAMILLA) говорят о том, что современная терапия HER2-положительного РМЖ позволила перевести фатальное течение заболевания в длительно контролируемую форму [25–27]. В исследовании TH3RESA ВБП была значительно выше при применении трастузумаба эмтанзина по сравнению с терапией по выбору врача (медиана 6,2 мес. (95% ДИ 5,59–6,87) против 3,3 мес. (2,89–4,14); коэффициент риска 0,528 (0,422–0,661); $p < 0,0001$). Финальный анализ общей выживаемости показал значимое преимущество в пользу трастузумаба эмтанзина (медиана ОВ составила 22,7 мес. в группе T-DM1 и 15,8 мес. в группе терапии по выбору врача, ОР = 0,68 (95% ДИ: 0,54–0,85), $p = 0,0007$) [28]. При использовании трастузумаба эмтанзина наблюдалась меньшая частота нежелательных явлений 3-й ст. и выше, чем при терапии по выбору врача (130 случаев (32%) у 403 пациентов против 80 случаев (43%) у 184 пациентов). Нейтропения (10 (2%) против 29 (16%)), диарея (3 (<1%) против 8 (4%)) и фебрильная нейтропения (1 (<1%) против 7 (4%)) были самыми распространенными – 3-й или более степени тяжести нежелательными явлениями, которые чаще встречались в группе выбора врача, чем в группе трастузумаба эмтанзина. Тромбоцитопения (19 (5%) против 3 (2%)) являлась нежелательным явлением 3-й или более степени тяжести, которое чаще встречалось в группе трастузумаба эмтанзина.

74 (18%) пациентов в группе трастузумаба эмтанзина и 38 (21%) в группе выбора врача сообщили о серьезных нежелательных явлениях [26].

Эффективность системного и местного лечения (хирургия, стереотаксическая радиохирургия и тотальное облучение головного мозга (ТОГМ)) у пациентов с метастазами РМЖ в головной мозг были проанализированы в реальной клинической практике у 873 пациентов с 1999 по 2012 г. Медианы общей выживаемости (ОВ) и времени до прогрессирования в головном мозге после выявления метастазов в головной мозг составили 9,1 и 7,1 мес. соответственно. ТОГМ увеличивало ОВ у пациентов с множественными МГМ (коэффициент риска 0,68; 95% ДИ, 0,52–0,88; $P = 0,004$). Стереотаксическая радиохирургия и хирургическое вмешательство или стереотаксическая радиохирургия с последующим ТОГМ были эквивалентны по ОВ и времени до прогрессирования в головном мозге (медиана ОВ, 14,9 против 17,2 мес.; медиана времени до прогрессирования в головном мозге 8,2 против 8,6 мес.). Продолжение химиотерапии увеличивало ОВ (КР, 0,35; 95% ДИ, 0,30–0,41; $P < 0,001$) и время до прогрессирования в головном мозге (КР, 0,48; 95% ДИ, 0,33–0,70; $p < 0,001$), однако без каких-либо преимуществ капецитабина по сравнению с другой химиотерапией (медиана ОВ 11,8 против 12,4 мес.; медиана время до прогрессирования в головном мозге 7,2 против 7,4 мес.). У пациентов, получавших трастузумаб при метастазах в головной мозг, продолжение терапии анти-HER2 увеличивало ОВ (КР, 0,53; 95% ДИ, 0,34–0,83; $P = 0,005$) и время до прогрессирования в головном мозге (КР, 0,41; 95% ДИ, 0,23–0,74; $p = 0,003$); при переходе с трастузумаба на лапатиниб дополнительных преимуществ не наблюдалось (медиана ОВ 18,4 против 22,7 мес.; медиана времени до прогрессирования в головном мозге: 7,4 против 8,7 мес.). Стереотаксическая радиохирургия или хирургия/стереотаксическая радиохирургия + ТОГМ были эквивалентны по ОВ. Продолжение системной химиотерапии, включая терапию анти-HER2, улучшило ОВ и время до прогрессирования в головном мозге без явного преимущества капецитабина и лапатиниба перед другими препаратами по выбору врачей [22].

Имеющиеся в международной базе данные определили актуальность случая из практики, который с согласия пациентки мы хотим предложить вниманию читателей.

КЛИНИЧЕСКИЙ ПРИМЕР

Пациентка С. 55 лет находилась на обследовании и лечении в нашем учреждении с 28.05.2015 г.

Особенности течения заболевания

В течение года отмечала дискомфорт и отек в правой молочной железе. Обратилась в мае 2015 г., когда была выполнена трепанобиопсия правой молочной железы. Получен гистологический анализ №18661/15 – инфильтрирующая карцинома, при проведении иммуногистохимического исследования №18661/15 – 28.05.2015 г. – инвазивная карцинома молочной железы с наличием

экспрессии рецепторов эстрогена – 3 балла, прогестерона – 3 балла, с пролиферативной активностью Ki-67 3–5%, гиперэкспрессией белка HER2/neu 3+.

При СРКТ шеи, органов грудной клетки, брюшной полости, малого таза от 28.05.15 г. выявлено: выраженная инфильтрация, отек правой молочной железы, в ней опухолевые узлы до 3,3 см, аксиллярные лимфоузлы справа до 2,4 см. Висцеральные органы и костная система без онкопатологии.

В результате проведенного обследования пациентке был выставлен диагноз: «Рак правой молочной железы, люминальный тип В, Her-2 neu-позитивный T4aN1M0, ст. III В, кл. гр. II».

С июня 2015 г. по декабрь 2015 г. проведено 2 курса химиотерапии с антрациклинами без эффекта и 7 курсов таксанами и карбоплатином в стандартных дозах в комбинации с трастузумабом. Эффект по RECIST – 20% (стабилизация).

4.12.2015 г. выполнена радикальная мастэктомия справа, послеоперационный гистологический анализ №101037-38/15 – инвазивный дольковый рак с выраженным склерозом и дистрофическим изменением опухолевых клеток, №101039-43 – в лимфоузлах метастазов нет. RCB-I.

С 19.01.2016 г. по 5.02.2016 г. – курс ДГТ на область послеоперационного рубца и пути лимфотока, СОД 46 Гр.

С февраля 2016 г. продолжила трастузумаб (общее число – 20 введений) и антиэстрогены в адьювантном режиме вплоть до мая 2017 г.

При контрольной СРКТ головного мозга, органов грудной клетки, брюшной полости, забрюшинного пространства и малого таза от 16.05.2017 г.: по плевре слева метастатические узлы до 1,3 см, в печени на фоне выраженного гепатоза в правой доле немногочисленные метастатические очаги до 2,9 см. Придатки справа солидной структуры до 5 см. В С1-L5, костях таза множественные остеолитические метастатические очаги.

При остеосцинтиграфии от 18.05.2017 г. – признаки множественных остеодеструктивных изменений костей скелета, костей таза, С1-L5, в/3 правой бедренной кости.

В связи с генерализацией процесса, появлением метастазов по плевре, ткани легких, печени, костях скелета пациентке с мая 2017 г. по сентябрь 2017 г. проведено 8 курсов полихимиотерапии препаратами пертузумаб, трастузумаб, доцетаксел в стандартных дозах.

При контрольном СРКТ головного мозга, органов грудной клетки, брюшной полости, забрюшинного пространства и малого таза от 14.09.2017 г.: данных за метастатическое поражение висцеральных органов не выявлено, в костях множественные смешанные метастатические очаги. Констатирована полная регрессия.

Эхокардиография от 18.08.2017 г.: фракция выброса 62,9%.

В связи с ремиссией у пациентки с октября 2017 г. по август 2018 г. проводилось лечение ингибиторами ароматазы, золедроновой кислотой, трастузумабом. Находилась под динамическим наблюдением. Каждые 3–4 мес. пациентке выполняли контрольную СРКТ головного мозга,

органов грудной клетки, брюшной полости, забрюшинного пространства и малого таза, эхокардиографию.

При очередном СКРТ головного мозга, органов грудной клетки, брюшной полости, забрюшинного пространства и малого таза от 24.08.2018 г. выявлено прогрессирование заболевания: левосторонний гидроторакс, гидроперикард, слева в лобной области метастатический очаг 1,6 см, в костях множественные смешанные метастатические очаги.

При МРТ головного мозга от 27.08.18 г.: МР-картина солитарного метастатического поражения левой лобной доли (рис. 1а).

С 4.09.2018 г. проведен курс стереотаксической радиохирургии на метастатический очаг в левой лобной доле головного мозга, РОД 20 Гр на очаг.

При контрольной МРТ головного мозга от 24.09.18 г.: МР-картина солитарного метастатического поражения левой лобной доли, незначительное сокращение размеров очага и перифокального отека.

С 01.10.2018 г. принято решение о назначении пациентке препарата трастузумаб эмтанзин в дозе 3,6 мг/кг внутривенно один раз в 21 день, продолжить золедроновую кислоту 4 мг внутривенно 1 раз в 28 дней.

На этапах лечения выполнялось контрольное обследование: МРТ головного мозга: в головном мозге сокращение зоны вазогенного отека, без отрицательной динамики (рис. 1б).

После 6 курсов лечения на СКРТ ОГК, ОБП, МТ: патологических изменений со стороны грудной клетки и брюшной полости не обнаружено, регресс левого гидроторакса и гидроперикарда, в костях множественные смешанные метастатические очаги. ЭхоКГ – фракция выброса стабильная.

На текущий момент проведено 30 циклов терапии препаратом Т-DM1, эффект сохраняется в течение 24 мес. по настоящее время. Последнее МРТ головного мозга от 30.06.2020 г.: сокращение зоны вазогенного отека, без отрицательной динамики (рис. 1с).

Лечение пациентка переносила удовлетворительно, из нежелательных явлений, связанных с терапией, после 25-го цикла отмечалась тромбоцитопения 2-й ст., других побочных эффектов не выявлено. Лечение продолжается, пациентка ведет активный образ жизни.

Основные временные этапы данного клинического случая представлены в таблице. Время до прогрессирования в головной мозг у этой больной составило 50,5 мес., бессобытийная выживаемость от начала лечения трастузумабом эмтанзином равна 24 мес., ОВ к настоящему моменту составляет 76 мес.

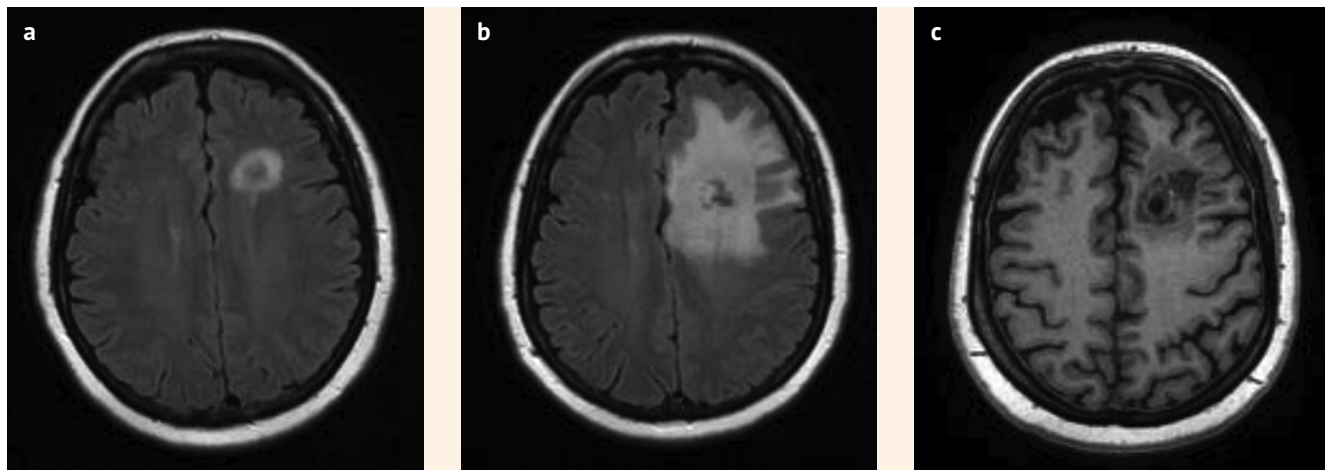
● **Таблица.** Временные этапы клинического случая

● **Table.** Temporal stages of the clinical case

Дата	Событие
05.2015	Установлен диагноз
06.2015–12.2015	Лечение: антрациклины + таксаны + трастузумаб
04.12.2015	Радикальная мастэктомия справа
19.01.2016–05.02.2016	ДГТ на область послеоперационного рубца и пути лимфооттока
02.2016–05.2017	Адьювантная терапия (трастузумаб (до 20 циклов), антиэстрогены)
16.05.2017	Прогрессирование 1: метастазы в плевру, печень, кости
05.2017–09.2017	Лечение: 8 курсов – доцетаксел + пертузумаб + трастузумаб
10.2017–08.2018	Поддерживающая терапия: ингибиторы ароматазы, золедроновая кислота, трастузумаб
24.08.2018	Прогрессирование 2: левосторонний плеврит, гидроперикард, солитарный метастатический очаг в левой лобной доле
09.2018	Стереотаксическая радиохирургия
10.2018 – настоящее время	Трастузумаб эмтанзин, золедроновая кислота

● **Рисунок.** Больная С. МРТ-картина метастатического поражения левой лобной доли: а – до лечения; б – после стереотаксической радиохирургии; с – после 24 курсов лечения трастузумабом эмтанзином

● **Figure.** Patient S. MRI of metastatic lesion of the left frontal lobe: a – before treatment; b – after stereotactic radiosurgery; c – after 24 courses of trastuzumab emtansine treatment



ОБСУЖДЕНИЕ

Приведенное нами клиническое наблюдение применения препарата T-DM1 показало, что он обладает достаточно высокой эффективностью у пациенток с HER-2-положительным метастатическим РМЖ с поражением головного мозга при достаточно благоприятном профиле токсичности. Это позволяет значимо увеличить продолжительность и качество жизни при таком неблагоприятном метастатическом поражении, как интракраниальное распространение болезни. Данное клиническое наблюдение подтверждает, а в определенной мере даже превосходит имеющиеся данные представленных крупных рандомизированных исследований. Так, по данным исследования EMILIA применение T-DM1 в монотерапии во второй линии лечения метастатического HER2-позитивного рака молочной железы позволяет добиться существенного увеличения общей выживаемости до 2,5 лет и увеличить медиану времени до прогрессирования заболевания на 50% в сравнении со стандартной комбинацией лапатиниба и капецитабина. Среди пациентов с метастазами в ЦНС медиана ОВ составила 26,8 мес. и медиана выживаемости без прогрессирования 5,9 мес. [24]. В исследовании TH3RESA медиана ОВ достигла 22,7 мес., а данные подгруппового анализа при наличии метастатического поражения головного мозга демонстрируют медиану в 17,3 мес. [25].

Относительно переносимости лечения наш случай хорошо соотносится с данными исследования, представленными S. Verma et al., в котором серьезные нежелательные явления были зарегистрированы у 76 пациентов (15,5%). Наиболее частыми НЯ 3-й или 4-й ст., связанными с T-DM1, были тромбоцитопения (12,9%) и повышение аспартатамино-трансферазы (4,3%) и аланинаминотрансферазы (2,9%) [29]. В исследовании TH3RESA сообщалось о более высокой частоте тромбоцитопении 3-й ст. или более тяжелой степени в группе трастузумаба эмтанзина (5%), чем при терапии по выбору врача (2%) [25]. Среди 2002 пролеченных пациентов в исследовании KAMILLA нежелательные явления и серьезные НЯ встречались у 1862 (93,0%) и 427 (21,3%) пациентов соответственно. НЯ степени ≥ 3 имели место у 751 (37,5%) пациента; тремя наиболее распространенными были анемия (3,0%), тромбоцитопения (2,7%) и утомляемость (2,5%). Медиана выживаемости без прогрессирования (ВБП) соста-

вила 6,9 мес. (95%-ный доверительный интервал (ДИ), 6,0–7,6). Медиана общей выживаемости составила 27,2 мес. (95% ДИ 25,5–28,7) [26, 27].

Отдельно хотим обратить внимание на возможность сочетания локальных методов терапии и лекарственной терапии в реальной клинической практике. Приведенный клинический случай применения T-DM1 в сочетании со стереотаксической радиохирургией при метастазах РМЖ в головной мозг показал эффективную возможность такого сочетания.

В когортном исследовании Ch. Gao et al., проведенном в 2014 г., продемонстрировано, что у пациентов, получавших трастузумаб при диагнозе «МГМ», продолжение терапии анти-HER2 увеличивало ОВ. Медиана ОВ составила 9,1 мес. (95% ДИ, 8,2–10,0 мес.) после выявления МГМ. Местная терапия значительно улучшила ОВ на 7,4 мес. по сравнению с отсутствием местной терапии (медиана 9,7 против 2,3 мес.; $p < 0,001$; КР, 0,49; 95% ДИ, 0,40–0,62; $p < 0,001$). Для пациентов, которые получали терапию на основе трастузумаба при постановке диагноза «МГМ», продолжение терапии на основе анти-HER2 привело к увеличению ОВ на 7,8 мес. по сравнению с прекращением лечения (медиана 19,0 против 11,2 мес.; $p = 0,004$; КР, 0,53; 95% ДИ, 0,34–0,83; $p = 0,005$). Однако не было различий в ОВ между пациентами, которые перешли на лапатиниб, и теми, кто продолжал прием трастузумаба (медиана 22,7 против 18,4 мес.; $p = 0,98$) [21].

ЗАКЛЮЧЕНИЕ

Хотя нами описан единичный случай, мы считаем его ценным, поскольку перед каждым врачом стоит задача в определении оптимальной стратегии лечения для каждого пациента с HER2-позитивным РМЖ с метастазами в головной мозг индивидуально, опираясь на максимально эффективные опции в лечении этого, прогностически неблагоприятного и трудно поддающегося лечению метастазирования. Дальнейшие клинические исследования могут ответить на вопрос, как оптимально сочетать и в каком порядке применять различные виды терапии для получения наилучшего результата лечения.

Поступила / Received 01.10.2020
Поступила после рецензирования / Revised 18.10.2020
Принята в печать / Accepted 22.10.2020

Список литературы

- Терновой С.К., Абдураимов А.Б., Кучук П.В. Диагностика церебральных метастазов рака молочной железы. *Лучевая диагностика и терапия*. 2011;(1):47–54. Режим доступа: <https://elibrary.ru/item.asp?id=16395840>.
- Насхлеташвили Д.Р. Таргетная терапия у больных раком молочной железы с гиперэкспрессией HER-2 и с метастазами в головном мозге. Какой вариант лечения имеет преимущество? В: *Сборник научных работ III Петербургского международного онкологического форума «Белые ночи 2017»*. Санкт-Петербург, 22–24 июня 2017 г. СПб.: Вопросы онкологии; 2017. С. 232. Режим доступа: <https://elibrary.ru/item.asp?id=30656752>.
- Банов С.М., Голанов А.В., Ветлова Е.Р., Ильялов С.В., Осинев И.К., Костюченко В.В. Результаты радиохирургического лечения пациентов с метастатическим поражением головного мозга. *Вопросы онкологии*. 2017;63(1):52–61. Режим доступа: <https://elibrary.ru/item.asp?id=28863234>.
- Поддубная И.В. Достижения современной химиотерапии. *Современная онкология*. 2003;5(2):47–58. Режим доступа: <https://modernonco.orscience.ru/1815-1434/article/view/26497>.
- Barnholtz-Sloan J.S., Sloan A.E., Davis F.G., Vigneau F.D., Lai P., Sawaya R.E. Incidence proportions of brain metastases in patients diagnosed (1973 to 2001) in the Metropolitan Detroit Cancer Surveillance System. *J Clin Oncol*. 2004;22(14):2865–2872. doi: 10.1200/JCO.2004.12.149.
- Chang E.L., Lo S. Diagnosis and management of central nervous system metastases from breast cancer. *Oncologist*. 2003;8(5):398–410. doi: 10.1634/theoncologist.8-5-398.
- Никитина М.В. Клинические случаи рака молочной железы с метастазами в головной мозг. *Тюменский медицинский журнал*. 2011;(3–4):74. Режим доступа: <https://elibrary.ru/item.asp?id=20382192>.
- Leone J.P., Lee A.V., Brufsky A.M. Prognostic factors and survival of patients with brain metastasis from breast cancer who underwent craniotomy. *Cancer Med*. 2015;4(7):989–994. doi: 10.1002/cam4.439.
- Lee S.S., Ahn J.H., Kim M.K., Sym S.J., Gong G., Ahn S.D. et al. Brain metastases in breast cancer: prognostic factors and management. *Breast Cancer Res Treat*. 2008;111(5):523–530. doi: 10.1007/s10549-007-9806-2.
- Sperduto P.W., Kased N., Roberge D., Xu Z., Shanley R., Luo X. et al. Effect of tumor subtype on survival and the graded prognostic assessment for patients with breast cancer and brain metastases. *Int J Radiat Oncol Biol Phys*. 2012;82(5):2111–2117. doi: 10.1016/j.ijrobp.2011.02.027.

11. Дашян Г.А., Семиглазов В.Ф., Криворотко П.В., Семиглазова Т.Ю., Топузов Э.Э., Палтуев Р.М. и др. Роль таргетной терапии в лечении метастатического HER-2-положительного рака молочной железы с поражением головного мозга. *Опухоли женской репродуктивной системы*. 2016;12(1):46–51. doi: 10.17650/1994-4098-2016-12-1-46-51.
12. Насхлеташвили Д.Р., Горбунова В.А., Москвина Е.А., Бекяшев А.Х., Карахан В.Б., Михина З.П., Медведев С.В. Лекарственная терапия больных раком молочной железы с метастатическим поражением головного мозга. *Злокачественные опухоли*. 2014;(3):116–120. doi: 10.18027/2224-5057-2014-3-116-120.
13. Колядина И.В., Поддубная И.В. Современные возможности терапии HER2-положительного рака молочной железы (по материалам клинических исследований). *Современная онкология*. 2014;16(4):10–20. Режим доступа: <https://modernonco.orscience.ru/1815-1434/article/view/26956>.
14. Зайцев А.М., Куржупов М.И., Потапова Е.А., Кирсанова О.Н. Лечение метастатического поражения головного мозга. *Исследования и практика в медицине*. 2015;2(2):8–14. doi: 10.17709/2409-2231-2015-2-2-8-14.
15. Takeshima H., Kuratsu J., Nishi T., Ushio Y. Prognostic factors in patients who survived more than 10 years after undergoing surgery for metastatic brain tumors: report of 5 cases and review of the literature. *Surg Neurol*. 2002;58(2):118–123. doi: 10.1016/S0090-3019(02)00753-X.
16. Владимиров Л.Ю., Попова И.Л., Абрамова Н.А., Сторожакова А.Э., Тихановская Н.М., Новоселова К.А. и др. Трастузумаб эмтанзин в терапии HER2-положительного метастатического рака молочной железы у пациенток с висцеральным кризисом. *Фарматека*. 2019;26(7):58–63. doi: 10.18565/pharmateca.2019.7.58-63.
17. Владимиров Л.Ю., Попова И.Л., Абрамова Н.А., Сторожакова А.Э., Тихановская Н.М., Рядинская Л.А. и др. Опыт применения препарата трастузумаб эмтанзин у молодых пациенток her-2 положительным метастатическим раком молочной железы. В: *Тезисы X съезда онкологов России*. Нижний Новгород, 17–19 апреля 2019 г. М.: Медицинское маркетинговое агентство; 2019. С. 25.
18. Стенина М.Б. Персонализированный подход к терапии распространенного HER2-положительного рака молочной железы. *Современная онкология*. 2014;16(3):21–26. Режим доступа: <https://modernonco.orscience.ru/1815-1434/article/view/26946>.
19. Семиглазова Т.Ю., Дашян Г.А., Семиглазов В.В., Жабина А.С., Осипов М.А., Котова З.С. и др. Качество жизни – принципиальный критерий эффективности таргетной терапии метастатического HER2-положительного рака молочной железы. *Современная онкология*. 2015;17(1):19–24. Режим доступа: <https://modernonco.orscience.ru/1815-1434/article/view/26985>.
20. Кит О.И., Франциянц Е.М., Бандовкина В.А., Шатова Ю.С., Комарова Е.Ф., Верескунова М.И., Кучкина Л.П. Уровень половых гормонов и пролактина в ткани злокачественных опухолей молочной железы у больных разного

возраста. *Фундаментальные исследования*. 2013;(7-3):560–564. Режим доступа: <http://www.fundamental-research.ru/ru/article/view?id=32055>.

21. Стенина М.Б. Her2 как мишень современной противоопухолевой терапии рака молочной железы. *Эффективная фармакология*. 2015;(1):24–31. Режим доступа: https://umedp.ru/articles/her2_kak_mishen_sovremennoy_protivoopukhovey_terapii_raka_molochnoy_zhelezey.html.
22. Gao C., Wang F., Suki D., Strom E., Li J., Sawaya R. et al. Effects of systemic therapy and local therapy on outcomes of 873 breast cancer patients with metastatic breast cancer to brain: MD Anderson Cancer Center experience. *Int J Cancer*. 2020. doi: 10.1002/ijc.33243.
23. Сидорова С.С., Панферова Е.В., Пономаренко Д.М., Юкальчук Д.Ю., Рыбкина Е.А., Середкин Е.В. Применение Т-DM1 (Кадсила) при метастатическом HER2-позитивном раке молочной железы. *Эффективная фармакология*. 2018;(3):16–18. Режим доступа: https://umedp.ru/articles/primeneniye_tdm1_kadsila_pri_metastaticheskoy_her2pozitivnom_rake_molochnoy_zhelezey.html.
24. Krop I.E., Lin N.U., Blackwell K., Guardino E., Huober J., Lu M. et al. Trastuzumab emtansine (T-DM1) versus lapatinib plus capecitabine in patients with HER2-positive metastatic breast cancer and central nervous system metastases: a retrospective, exploratory analysis in EMILIA. *Ann Oncol*. 2015;26(1):113–119. doi: 10.1093/annonc/mdl486.
25. Krop I.E., Kim S.B., González-Martín A., LoRusso P.M., Ferrero J.M., Smitt M. et al. TH3RESA study collaborators. Trastuzumab emtansine versus treatment of physician's choice for pretreated HER2-positive advanced breast cancer (TH3RESA): a randomised, open-label, phase 3 trial. *Lancet Oncol*. 2014;15(7):689–699. doi: 10.1016/S1470-2045(14)70178-0.
26. Montemurro F., Ellis P., Anton A., Wuerstlein R., Delalogue S., Bonnetterre J. et al. Safety of trastuzumab emtansine (T-DM1) in patients with HER2-positive advanced breast cancer: Primary results from the KAMILLA study cohort 1. *Eur J Cancer*. 2019;109:92–102. doi: 10.1016/j.ejca.2018.12.022.
27. Montemurro F., Delalogue S., Barrios C.H., Wuerstlein R., Anton A., Brain E. et al. Trastuzumab emtansine (T-DM1) in patients with HER2-positive metastatic breast cancer and brain metastases: exploratory final analysis of cohort 1 from KAMILLA, a single-arm phase IIIb clinical trial. *Ann Oncol*. 2020;31(10):1350–1358. doi: 10.1016/j.annonc.2020.06.020.
28. Krop I.E., Kim S.B., Martin A.G., LoRusso P.M., Ferrero J.M., Badovinac-Crnjevic T. et al. Trastuzumab emtansine versus treatment of physician's choice in patients with previously treated HER2-positive metastatic breast cancer (TH3RESA): final overall survival results from a randomised open-label phase 3 trial. *Lancet Oncol*. 2017;18(6):743–754. doi: 10.1016/S1470-2045(17)30513-3.
29. Verma S., Miles D., Gianni L., Krop I.E., Westlau M., Baselga J. et al. Trastuzumab emtansine for HER2-positive advanced breast cancer. *N Engl J Med*. 2012;367(19):1784–1791. doi: 10.1056/NEJMoa1209124.

References

1. Ternovoy S.K., Abduraimov A.B., Kuchuk P.V. Diagnosis of cerebral metastases of breast cancer. *Lucheivaya diagnostika i terapiya = Diagnostic Radiology and Radiotherapy*. 2011;(1):47–54. (In Russ.) Available at: <https://elibrary.ru/item.asp?id=16395840>.
2. Naskhletashvili D.R. Targeted therapy in breast cancer patients with HER-2 overexpression and brain metastases. Which treatment option has benefit? In: *White Nights 2017: Collection of scientific papers of the III St Petersburg International Oncological Forum. St Petersburg, June 22–24, 2017*. St Petersburg: Problems in oncology; 2017, pp. 232. (In Russ.) Available at: <https://elibrary.ru/item.asp?id=30656752>.
3. Banov S.M., Golanov A.V., Vetlova E.R., Ilyalov S.V., Osinov I.K., Kostyuchenko V.V. Results of radiosurgical treatment of patients with metastatic brain lesion. *Voprosy onkologii = Problems in Oncology*. 2017;63(1):52–61. (In Russ.) Available at: <https://elibrary.ru/item.asp?id=28863234>.
4. Poddubnaya I.V. Advances in modern chemotherapy. *Sovremennaya onkologiya = Journal of Modern Oncology*. 2003;5(2):47–58. (In Russ.) Available at: <https://modernonco.orscience.ru/1815-1434/article/view/26497>.
5. Barnholtz-Sloan J.S., Sloan A.E., Davis F.G., Vignea F.D., Lai P., Sawaya R.E. Incidence proportions of brain metastases in patients diagnosed (1973 to 2001) in the Metropolitan Detroit Cancer Surveillance System. *J Clin Oncol*. 2004;22(14):2865–2872. doi: 10.1200/JCO.2004.12.149.
6. Chang E.L., Lo S. Diagnosis and management of central nervous system metastases from breast cancer. *Oncologist*. 2003;8(5):398–410. doi: 10.1634/theoncologist.8-5-398.
7. Nikitina M.V. Clinical cases of breast cancer with brain metastases. *Tjumenskiy meditsinskiy zhurnal = Tyumen Medical Journal*. 2011;(3–4):74. (In Russ.) Available at: <https://elibrary.ru/item.asp?id=20382192>.
8. Leone J.P., Lee A.V., Brufsky A.M. Prognostic factors and survival of patients with brain metastasis from breast cancer who underwent craniotomy. *Cancer Med*. 2015;4(7):989–994. doi: 10.1002/cam4.439.
9. Lee S.S., Ahn J.H., Kim M.K., Sym S.J., Gong G., Ahn S.D. et al. Brain metastases in breast cancer: prognostic factors and management. *Breast Cancer Res Treat*. 2008;111(3):523–530. doi: 10.1007/s10549-007-9806-2.
10. Sperduto P.W., Kased N., Roberge D., Xu Z., Shanley R., Luo X. et al. Effect of tumor subtype on survival and the graded prognostic assessment for patients with breast cancer and brain metastases. *Int J Radiat Oncol Biol Phys*. 2012;82(5):2111–2117. doi: 10.1016/j.ijrobp.2011.02.027.
11. Dashyan G.A., Semiglazov V.F., Krivorotko P.V., Semiglazova T.Yu., Topuzov E.E., Paltuev R.M. et al. Role of targeted therapy in the treatment of HER-2-positive breast cancer brain metastases. *Opukholi zhenskoy reproduk-*

tivnoy sistemy = Tumors of Female Reproductive System. 2016;12(1):46–51. (In Russ.) doi: 10.17650/1994-4098-2016-12-1-46-51.

12. Naskhletashvili D.R., Gorbuнова V.A., Moskвина E.A., Bekyashev A.K., Karakhan V.B., Mikhina Z.P., Medvedev S.V. Drug therapy of breast cancer patients with metastatic brain lesions. *Zlokachestvennye opukholi = Malignant Tumours*. 2014;(3):116–120. (In Russ.) doi: 10.18027/2224-5057-2014-3-116-120.
13. Kolyadina I.V., Poddubnaya I.V. Modern possibilities of HER2 positive breast cancer treatment (based on clinical trials). *Sovremennaya onkologiya = Journal of Modern Oncology*. 2014;16(4):10–20. (In Russ.) Available at: <https://modernonco.orscience.ru/1815-1434/article/view/26956>.
14. Zaytsev A.M., Kurzhupov M.I., Potapova E.A., Kirsanova O.N. Treatment of metastatic brain lesion. *Issledovaniya i praktika v meditsine = Research and Practical Medicine Journal*. 2015;2(2):8–14. (In Russ.) doi: 10.17709/2409-2231-2015-2-2-8-14.
15. Takeshima H., Kuratsu J., Nishi T., Ushio Y. Prognostic factors in patients who survived more than 10 years after undergoing surgery for metastatic brain tumors: report of 5 cases and review of the literature. *Surg Neurol*. 2002;58(2):118–123. doi: 10.1016/S0090-3019(02)00753-X.
16. Vladimirova L.Yu., Popova I.L., Abramova N.A., Storozhakova A.E., Tikhonovskaya N.M., Novoselova K.A. et al. Trastuzumab emtanzin in the treatment of HER2-positive metastatic breast cancer in patients with visceral crisis. *Farmateka*. 2019;26(7):58–63. (In Russ.) doi: 10.18565/pharmateca.2019.7.58-63.
17. Vladimirova L.Yu., Popova I.L., Abramova N.A., Storozhakova A.E., Tikhonovskaya N.M., Ryadinskaya L.A. et al. Experience of using trastuzumab emtansine in young patients with her-2 positive metastatic breast cancer. In: *Abstracts of the X Congress of Russian Oncologists. Nizhny Novgorod, April 17–19, 2019*. Moscow: Meditsinskoe marketingovoe agentstvo; 2019, pp. 25. (In Russ.)
18. Stенина М.Б. Personalized approach to HER2-positive advanced breast cancer therapy. *Sovremennaya onkologiya = Journal of Modern Oncology*. 2014;16(3):21–26. (In Russ.) Available at: <https://modernonco.orscience.ru/1815-1434/article/view/26946>.
19. Semiglazova T.Y., Dashyan G.A., Semiglazov V.V., Zhabina A.S., Osipov M.A., Kotova Z.S. et al. Quality of life is the fundamental criterion of the efficacy of targeted therapy in patients with metastatic Her2-positive breast cancer. *Journal of Modern Oncology*. 2015;17(1): 19–24. (In Russ.) Available at: <https://modernonco.orscience.ru/1815-1434/article/view/26985>.
20. Кит О.И., Франциянц Е.М., Бандовкина В.А., Шатова Ю.С., Комарова Е.Ф., Верескунова М.И., Кучкина Л.П. The sex hormone's and prolactin's level in the tissue of breast cancer among the patients of different age. = *Fundamental'nye issledovaniya = Fundamental Research*. 2013;(7-3):560–564. (In Russ.) Available at: <http://www.fundamental-research.ru/ru/article/view?id=32055>.

21. Stenina M.B. HER2 as a Target for Modern Anti-Tumor Therapy of Breast Cancer. *Ehffektivnaya farmakoterapiya = Effective Pharmacotherapy*. 2015;(1):24–31. (In Russ.) Available at: https://umedp.ru/articles/her2_kak_mishen_sovremennoy_protivopukhholevoy_terapii_raka_molochnoy_zhelezy.html.
22. Gao C., Wang F., Suki D., Strom E., Li J., Sawaya R. et al. Effects of systemic therapy and local therapy on outcomes of 873 breast cancer patients with metastatic breast cancer to brain: MD Anderson Cancer Center experience. *Int J Cancer*. 2020. doi: 10.1002/ijc.33243.
23. Sidorova S.S., Panferova Ye.V., Ponomarenko D.M., Yukalchuk D.Yu., Rybkina E.A., Seredkin Ye.V. The Use of T-DM1 (Kadsila) in Metastatic HER2-Positive Breast Cancer. *Ehffektivnaya farmakoterapiya = Effective Pharmacotherapy*. 2018;(3):16–18. (In Russ.) Available at: https://umedp.ru/articles/primenenie_tdm1_kadsila_pri_metastaticheskom_her2pozitivnom_rake_molochnoy_zhelezy.html.
24. Krop I.E., Lin N.U., Blackwell K., Guardino E., Huober J., Lu M. et al. Trastuzumab emtansine (T-DM1) versus lapatinib plus capecitabine in patients with HER2-positive metastatic breast cancer and central nervous system metastases: a retrospective, exploratory analysis in EMILIA. *Ann Oncol*. 2015;26(1):113–119. doi: 10.1093/annonc/mdu486.
25. Krop I.E., Kim S.B., González-Martín A., LoRusso P.M., Ferrero J.M., Smitt M. et al. TH3RESA study collaborators. Trastuzumab emtansine versus treatment of physician's choice for pretreated HER2-positive advanced breast cancer (TH3RESA): a randomised, open-label, phase 3 trial. *Lancet Oncol*. 2014;15(7):689–699. doi: 10.1016/S1470-2045(14)70178-0.
26. Montemurro F., Ellis P., Anton A., Wuerstlein R., Delalogue S., Bonnetterre J. et al. Safety of trastuzumab emtansine (T-DM1) in patients with HER2-positive advanced breast cancer: Primary results from the KAMILLA study cohort 1. *Eur J Cancer*. 2019;109:92–102. doi: 10.1016/j.ejca.2018.12.022.
27. Montemurro F., Delalogue S., Barrios C.H., Wuerstlein R., Anton A., Brain E. et al. Trastuzumab emtansine (T-DM1) in patients with HER2-positive metastatic breast cancer and brain metastases: exploratory final analysis of cohort 1 from KAMILLA, a single-arm phase IIIb clinical trial. *Ann Oncol*. 2020;31(10):1350–1358. doi: 10.1016/j.annonc.2020.06.020.
28. Krop I.E., Kim S.B., Martin A.G., LoRusso P.M., Ferrero J.M., Badovinac-Crnjevic T. et al. Trastuzumab emtansine versus treatment of physician's choice in patients with previously treated HER2-positive metastatic breast cancer (TH3RESA): final overall survival results from a randomised open-label phase 3 trial. *Lancet Oncol*. 2017;18(6):743–754. doi: 10.1016/S1470-2045(17)30313-3.
29. Verma S., Miles D., Gianni L., Krop I.E., Welslau M., Baselga J. et al. Trastuzumab emtansine for HER2-positive advanced breast cancer. *N Engl J Med*. 2012;367(19):1784–1791. doi: 10.1056/NEJMoa1209124.

Информация об авторах:

Владимирова Любовь Юрьевна, д.м.н., профессор, руководитель отдела лекарственного лечения опухолей, Национальный медицинский исследовательский центр онкологии; 344037, Россия, Ростов-на-Дону, ул. 14-я линия, д. 63; ORCID: 0000-0003-4236-6476; SPIN-code 4857-6202; e-mail: vlu@aaanet.ru

Попова Ирина Леонидовна, к.м.н., старший научный сотрудник отдела лекарственного лечения опухолей, Национальный медицинский исследовательский центр онкологии; 344037, Россия, Ростов-на-Дону, ул. 14-я линия, д. 63; ORCID: 0000-0003-4865-8832; e-mail: sofira09@rambler.ru

Абрамова Наталья Александровна, к.м.н., старший научный сотрудник отдела лекарственного лечения опухолей, Национальный медицинский исследовательский центр онкологии; 344037, Россия, Ростов-на-Дону, ул. 14-я линия, д. 63; ORCID: 0000-0001-7793-9794; Scopus Author ID: 57215521055; e-mail: pylulkin@mail.ru

Новоселова Кристина Александровна, к.м.н., врач-онколог отделения противоопухолевой лекарственной терапии №1, Национальный медицинский исследовательский центр онкологии; 344037, Россия, Ростов-на-Дону, ул. 14-я линия, д. 63; ORCID: 0000-0002-7059-9026; e-mail: knovoselova@me.com

Рядинская Людмила Алексеевна, к.м.н., врач-онколог отделения противоопухолевой лекарственной терапии №1, Национальный медицинский исследовательский центр онкологии; 344037, Россия, Ростов-на-Дону, ул. 14-я линия, д. 63; ORCID: 0000-0002-5964-2513; e-mail: riadinskaya10@mail.ru

Тихановская Наталья Михайловна, врач-онколог отделения противоопухолевой лекарственной терапии №1, Национальный медицинский исследовательский центр онкологии; 344037, Россия, Ростов-на-Дону, ул. 14-я линия, д. 63; ORCID: 0000-0001-5139-2639; e-mail: ntihanovskaya@mail.ru

Льянова Аза Ахметовна, врач-онколог отделения противоопухолевой лекарственной терапии №1, Национальный медицинский исследовательский центр онкологии; 344037, Россия, Ростов-на-Дону, ул. 14-я линия, д. 63; ORCID: 0000-0001-8723-5897; SPIN-code: 5292-6017; e-mail: blackswan-11@mail.ru

Теплякова Мария Андреевна, врач-онколог отделения противоопухолевой лекарственной терапии №1, Национальный медицинский исследовательский центр онкологии; 344037, Россия, Ростов-на-Дону, ул. 14-я линия, д. 63; ORCID: 0000-0002-1957-4931; e-mail: teplyakpva0308@gmail.com

Ежова Мария Олеговна, врач-онколог клинко-диагностического отделения, Национальный медицинский исследовательский центр онкологии; 344037, Россия, Ростов-на-Дону, ул. 14-я линия, д. 63; e-mail: masha_vrach@mail.ru

Мягкова Валерия Сергеевна, врач-онколог отделения противоопухолевой лекарственной терапии №1, Национальный медицинский исследовательский центр онкологии; 344037, Россия, Ростов-на-Дону, ул. 14-я линия, д. 63; ORCID: 0000-0002-8481-8795; e-mail: karnauhova.valeria@gmail.com

Страхова Лариса Константиновна, младший научный сотрудник отдела лекарственного лечения опухолей, Национальный медицинский исследовательский центр онкологии; 344037, Россия, Ростов-на-Дону, ул. 14-я линия, д. 63; ORCID: 0000-0001-9517-246X; e-mail: strachova@outlook.com

Information about the authors:

Lubov Yu. Vladimirova, Dr. of Sci. (Med.), Professor, Head of Section of Tumor Medical Therapy, National Medical Research Centre for Oncology; 63, 14 Liniya St., Rostov-on-Don, 344037, Russia; ORCID: 0000-0003-4236-6476; e-mail: vlu@aaanet.ru

Irina L. Popova, Cand. of Sci. (Med.), Senior Researcher, Section of Tumor Medical Therapy, National Medical Research Centre for Oncology; 63, 14 Liniya St., Rostov-on-Don, 344037, Russia; ORCID: 0000-0003-4865-8832; e-mail: sofira09@rambler.ru

Natalia A. Abramova, Cand. of Sci. (Med.), Senior Researcher, Section of Tumor Medical Therapy, National Medical Research Centre for Oncology; 63, 14 Liniya St., Rostov-on-Don, 344037, Russia; ORCID: 0000-0001-7793-9794; Scopus Author ID: 57215521055; e-mail: pylulkin@mail.ru

Kristina A. Novoselova, Cand. of Sci. (Med.), Oncologist, Tumor Medical Therapy Department No.1, National Medical Research Centre for Oncology; 63, 14 Liniya St., Rostov-on-Don, 344037, Russia; ORCID: 0000-0002-7059-9026; e-mail: knovoselova@me.com

Ludmila A. Ryadinskaya, Cand. of Sci. (Med.), Oncologist, Tumor Medical Therapy Department No.1, National Medical Research Centre for Oncology; 63, 14 Liniya St., Rostov-on-Don, 344037, Russia; ORCID: 0000-0002-5964-2513; e-mail: riadinskaya10@mail.ru

Natalya M. Tikhonovskaya, Oncologist, Tumor Medical Therapy Department No.1, National Medical Research Centre for Oncology; 63, 14 Liniya St., Rostov-on-Don, 344037, Russia; ORCID: 0000-0001-5139-2639; e-mail: ntihanovskaya@mail.ru

Aza A. Lyanova, Oncologist, Tumor Medical Therapy Department No.1, National Medical Research Centre for Oncology; 63, 14 Liniya St., Rostov-on-Don, 344037, Russia; ORCID: 0000-0001-8723-5897; e-mail: blackswan-11@mail.ru

Marina A. Teplyakova, Oncologist, Tumor Medical Therapy Department No.1, National Medical Research Centre for Oncology; 63, 14 Liniya St., Rostov-on-Don, 344037, Russia; ORCID: 0000-0002-1957-4931; e-mail: teplyakpva0308@gmail.com

Marina O. Ezhova, Oncologist, Diagnostic Department, National Medical Research Centre for Oncology; 63, 14 Liniya St., Rostov-on-Don, 344037, Russia; e-mail: masha_vrach@mail.ru

Valeria S. Myagkova, Oncologist, Tumor Medical Therapy Department No.1, National Medical Research Centre for Oncology; 63, 14 Liniya St., Rostov-on-Don, 344037, Russia; ORCID: 0000-0002-8481-8795; e-mail: karnauhova.valeria@gmail.com

Larisa K. Strakhova, Junior Researcher Head of Section of Tumor Medical Therapy, National Medical Research Centre for Oncology; 63, 14 Liniya St., Rostov-on-Don, 344037, Russia; ORCID: 0000-0001-9517-246X; e-mail: strachova@outlook.com